

Duimzuigen

Zuigen is voor baby's van levensbelang om voedingsstoffen binnen te krijgen en wordt al in de baarmoeder ontwikkeld. In eerste instantie is aan de duim zuigen dan ook een reflex. Later, als de reflex verdwijnt, kan het overgaan in een gewoonte. Als een kindje frequent en lang duim/vingers in de mond heeft, kan dit leiden tot een afwijkende anatomie van de kaken, problemen met praten, mondademhaling en een habituele open-mondhouding met gezondheidsproblemen. Een fopspeen geven kan het afleren van duimzuigen vergemakkelijken, maar sommige kinderen gaan bij de afwezigheid van een fopspeen weer over op duim- of vingerzuigen. Hoe helpen we ouders de gewoonte bij hun kind af te leren en zijn er alternatieven? **door Dien Gambon**

Vanaf 15 weken na de bevruchting kunnen foetussen al op hun duim of vinger zuigen. Dit is op echografieën en foto's in de baarmoeder al zichtbaar (**afbeelding 1**).

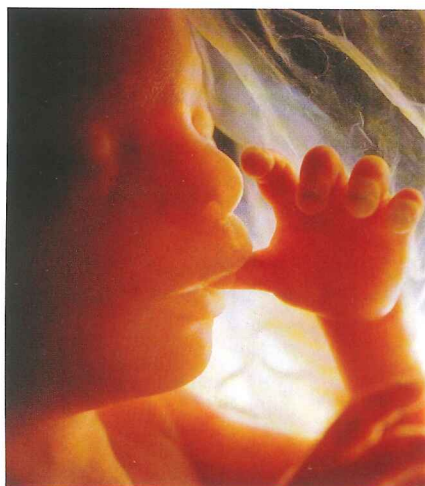
Duidelijk is dat het zuiginstinct op zeer jonge leeftijd al aanwezig is. Direct na de geboorte zorgt de zuigreflex ervoor dat de baby aan de borst kan drinken en zowel voedings- als afweerstoffen binnen krijgt. Als de baby zuigt, daalt de hartslag en de bloeddruk. Vaak en krachtig zuigen zorgt ervoor dat de melkproductie bij de moeder op gang komt en er voldoende voeding is. Het zuigen aan de borst draagt bij aan een goede ontwikkeling van de orale anatomie en musculatuur. Borstvoeding vergt ten opzichte van flesvoeding wel zestig keer meer energie van de baby. Als de baby zuigt maakt de tong een golvende beweging om de melk uit de tepel te krijgen.

Voor moeders die hun melk afkolven omdat borstvoeding geven niet lukt of omdat zij de borst niet willen geven, is het

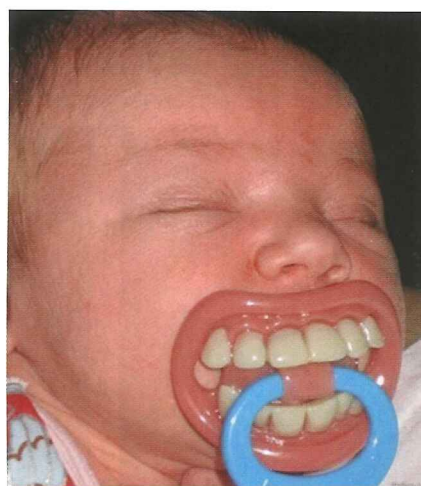
Dr. D. L. Gambon (RU Utrecht, 1986) is tandarts-pedodontoloog te Rotterdam. Zij doet onderzoek op de afdeling Orale biochemie van ACTA.

alternatief een zuigfles. De speen van de fles ligt anders in de mond dan de tepel. De tong wordt anders gebruikt en de melk komt met veel minder kracht beschikbaar. Van nature hebben baby's een proale tongpers (infantiele slik) met een voor-achterwaarts bewegende tong.

De zuigbehoefte bij baby's is groot. Sommige baby's gaan spontaan op hun duim/vinger(s) zuigen, andere zijn tevreden met een fopspeen (**afbeelding 2**). Een dentale siliconen fopfopspeen verdient de voorkeur boven andere uitvoeringen en boven die gemaakt zijn van rubber. Dit laatste vanwege de mogelijke ontwikkeling van een latexallergie. ▶



Afb. 1 Duimzuigende baby in de baarmoeder.



Afb. 2 Baby met fantatiespeen.

Het zuigen levert niet alleen de inname van voeding, maar zorgt ook voor troost, het gevoel van veiligheid, geborgenheid, ontspanning, vertrouwdheid en rust. Het huidige leefpatroon in ontwikkelde landen zorgt ervoor dat het vrijwel onmogelijk is om 24 uur per dag de zuigbehoefte van de baby aan de borst te bevredigen. Het duimen en het gebruik van de fopsppeen is een alternatief en een bij ons geaccepteerd verschijnsel.

Interculturele studies laten echter zien dat kinderen die volledig contact hebben met hun moeders en vrije toegang tot de borst hebben, niet op hun duim of hun vingers zuigen. Zo wordt duimzuigen nooit gerapporteerd in culturen als die van de Navajo indianen in Noord-Amerika, volkeren in de hooglanden van Papoea-Nieuw-Guinea, in Ecuador, de Peruaanse Andes, Mexico, Nepal, India, Tanzania, Botswana en Zuid-Afrika.

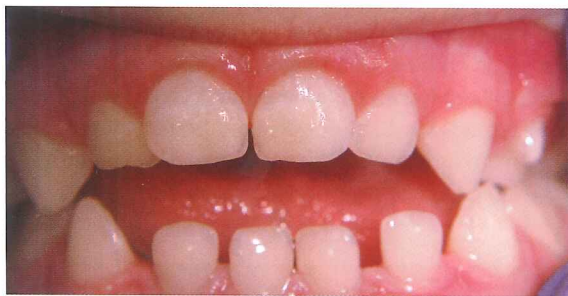Vanuit de WHO wordt overigens het geven van borstvoeding gedurende twee jaar gepropagandeerd. De zuigbehoefte kan al met een maand of zes al afnemen. Wanneer het zuigen minder wordt gaat de infantiele slik over op normale (alveolaire) slik, waarbij de punt van de tong aan de binnenzijde tegen de palatinale zijde van de bovenincisieven tegen het verhemelte komt te liggen. De lippen zijn gesloten als er geslikt wordt. De m. mentalis is in rust. De tongdruk is verantwoordelijk voor de vorm van het gehemelte, waardoor de bovenkaak expandeert. Hoewel de duur van het zuigen zeer variabel is stoppen de meeste kinderen met de fopsppeen zo rond het derde jaar en met het duimen meestal rond het vijfde jaar. Een afwijkende vorm van de kaak of tandstand is dan nog reversibel (**afbeelding 3a-3b**). Ernstige afwijkingen zien we vanaf een jaar of zeven als door het duimen bovenincisieven naar voren worden geduwd, in protrusie komen te staan en botstructuren deformeren (**afbeelding 4a-4b**). Overigens spelen bij het stoppen met duimzuigen vaak verschillende factoren een rol. Invloeden zoals spanningen in huiselijke sfeer of op school

kunnen ervoor zorgen dat oudere kinderen langer duimzuigen – wat een kunstmatig gevoel van geborgenheid geeft. Ook zijn er nog (jong)volwassenen die duimzuigen.

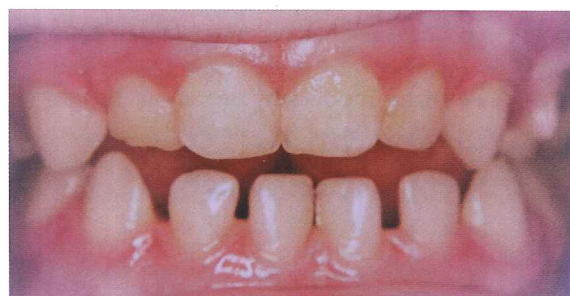Afwijkende mondgewoonte

Het zuigen is bij baby's en peuters dus heel normaal. Na de peuterleeftijd neemt bij de meeste kinderen die behoefte geleidelijk af. Als duimzuigen of speengebruik intensief en lang wordt gecontinueerd kan dit een negatieve invloed hebben bij de ontwikkeling van de tandstand, de kaakrelatie en de vorm van de kaken, maar ook voor het spreken en het gehoor. Soms lopen kinderen zelfs de hele dag met een fopsppeen in hun mond en wordt ook met de fopsppeen in de mond gecommuniceerd. Het mag duidelijk zijn dat dit de articulatie niet ten goede komt.

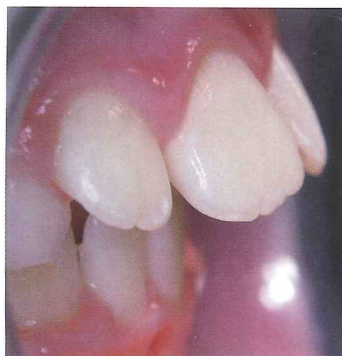Bij sommige kinderen kan het duim- of vingerzuigen zich ontwikkelen tot een hardnekkige gewoonte. Protrusie bij het bovenfront ontstaat. Ook kan een overbeet of open beet ontstaan met in ernstige gevallen vervorming van de botstructuur. Bij een zeer ernstige open beet kunnen kinderen niets meer afbijten. Dit kan weer resulteren in afwijkend eetgedrag: er wordt dan met de zijdelingse delen afgebeten. Afwijkend kauwen, zoals smakken, ontstaat bij het tegelijkertijd aan weerszijden kauwen. De druk van de duim kan onderincisieven retruderen. Een één- of tweezijdige kruisbeet kan ontstaan. Kinderen die de duim niet midden in hun mond houden maar aan de zijkant, kunnen hun kaak éénzijdig ernstiger vervormen, waardoor een asymmetrische boog ontstaat (**afbeelding 5**). Bij verminderde kracht van de orale musculatuur kan een habituele openmondhouding of mondademhaling ontstaan. Zeer intensief duimen zorgt voor eelt op de duimen en kan zelfs de vorm van de duim veranderen (**afbeelding 6a-6b**).



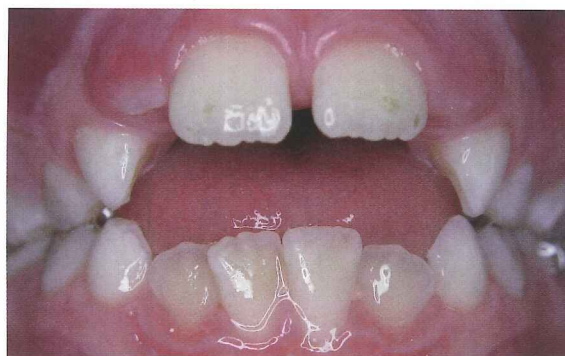Afb. 3a Open beet bij een driejarige speengebruiker.



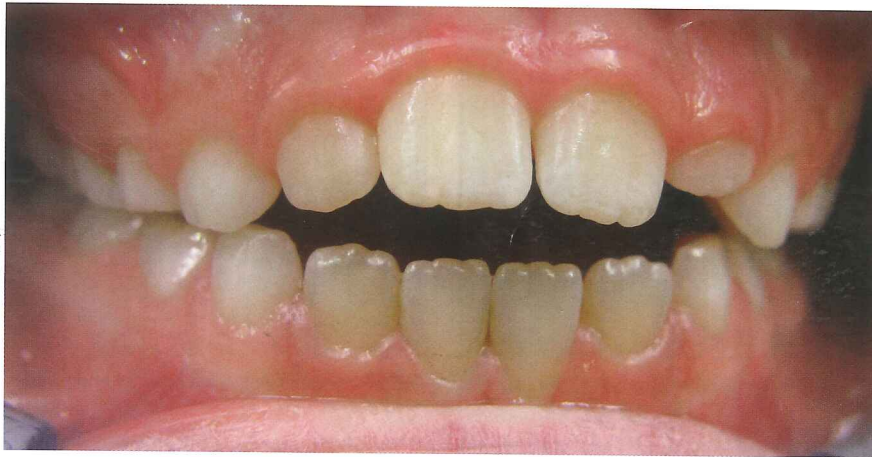Afb. 3b Drie maanden na het stoppen met de speen.



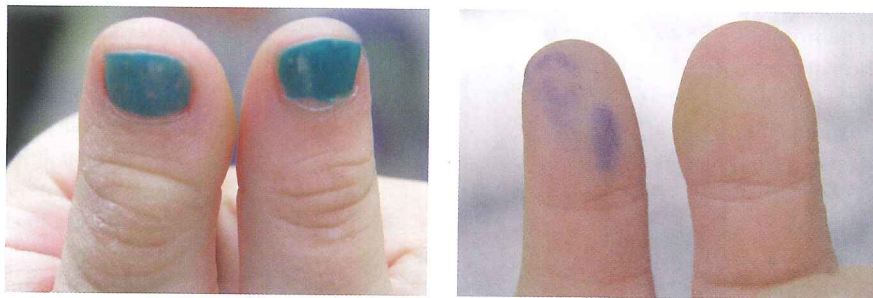
Afb. 4a Protrusie van bovenfront.



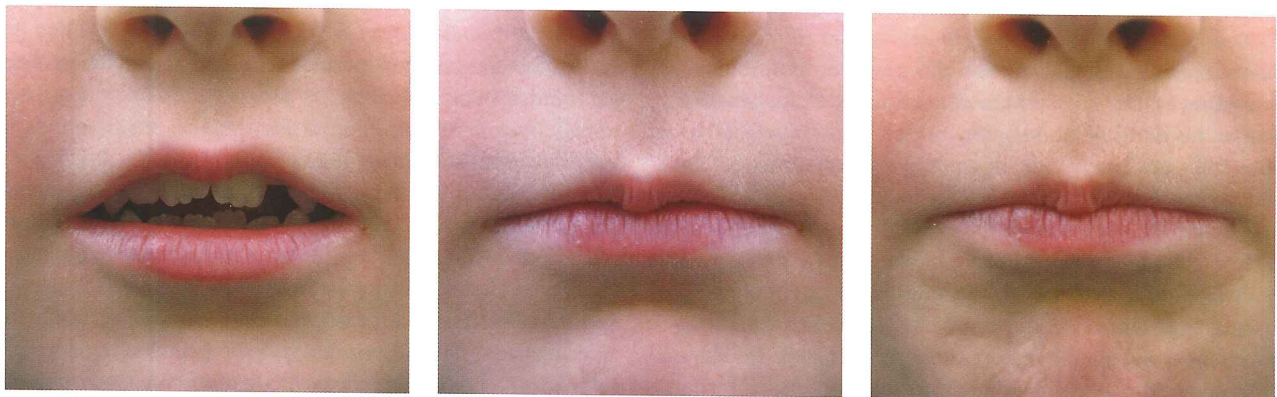
Afb. 4b Deformatie van bovenkaak.



Afb. 5 Asymmetrische tandboog



Afb. 6a-b Verandering in de vorm van de duim door excessief zuigen.



Afb. 7a-c Interdentale slik met asymmetrie van dikte van de lippen.

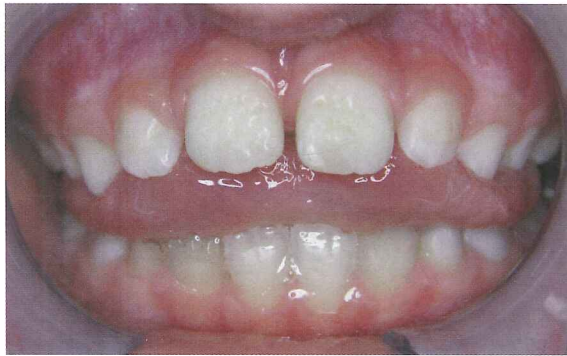Een gezond kind van ongeveer 8 jaar en ouder hoort in principe niet meer te duimen. Hoe langer kinderen een fopspeen gebruiken of duimzuigen hoe moeilijker het wordt (spontaan) over te gaan op een juist slikpatroon. Het advies is natuurlijk zo jong mogelijk te stoppen met de duim of de fopspeen voordat daardoor een open beet of een afwijkende tandstand ontstaat. Overigens blijkt uit onderzoek dat Turkse en Marokkaanse kinderen minder afwijkende mondgewoonten hebben dan Nederlandse kinderen. Daarnaast hebben ze ook minder keel-, neus- en oorafwijkingen. De beste verklaring hiervoor is dat in hun land van herkomst (en in vele andere landen) het duimzuigen en de mondademhaling minder voorkomen.

Naast afwijkend mondgewoonten, zoals duimzuigen en speengebruik, komen ook lipzuigen en liplikken voor bij kinderen en volwassenen die door de mond ademen. Als de lip-

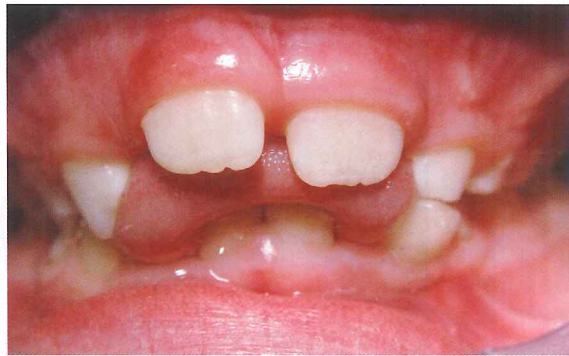pen tijdens het mondademen droog worden, wordt het vaak als 'prettig' ervaren om de lippen met de tong te bevochtigen. Lipzuigen is meestal een gevolg van liplikken.

Afwijkend slikpatroon

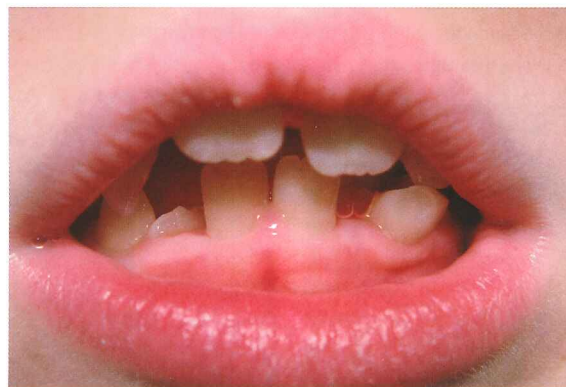Bij een normaal slikpatroon ligt de tong tegen het palatum aan de binnenzijde van de bovenincisieven en wordt met de tong kracht uitgeoefend op het verhemelte en de zijdelingse delen van de bovenkaak, met transversale groei als gevolg. Wordt echter een duim of een fopspeen in de mond gehouden dan komt de tong laag te liggen en beweegt enkel voor-achterwaarts. Deze slikgewoonte zien we echter ook bij kinderen die geen speen hebben of duimzuigen. De lippen sluiten zich en de m. mentalis spant zich aan ([afbeelding 7a-c](#)). Bij het slikken wordt de tong tussen de tanden en mogelijk ook



Afb. 8 Interdentale slik.



Afb. 9 Compressie bovenkaak met afwijkend slikpatroon.



Afb. 10 Habituele open mond.

de kiezen geduwd en is er sprake van een interdental slik (afbeelding 8). De tong komt in contact met het lip-slijmvlies. Opvallend is daarbij dat de onderlip zich sterk ontwikkelt en de bovenlip aan kracht inboet, zodat er een asymmetrisch beeld ontstaat (afbeelding 7a). Dit infantiele slikgedrag veroorzaakt vaak een open beet, een transversale compressie van de maxilla (afbeelding 9) en een verstoorde occlusie. Ook een afwijkende spraak met slecht articuleren kan het gevolg zijn van een afwijkend slikpatroon. Het uitspreken van medeklinkers is bij een slappe of korte bovenlip moeilijk. De alveolaire klanken (d, t, s, z, l, n en de r) worden dan vaak interdentaal uitgesproken, waarbij de tong zichtbaar wordt. Je hoort een kind slissen en bij de aanwezigheid van een diasteem is zelfs een fluit-'s' te horen. Ook kan zich door de afwezigheid van de tongdruk op het palatum naast forse crowding in het bovenfront een spits verhemelte en/of een uni- c.q. bilaterale kruisbeet ontwikkelen. Een misvorming van de bovenkaak en het verhemelte kan resulteren in een scheefstand van het neustussenschot.

Habitueel openmondgedrag

Normaal gesproken is bij de meeste kinderen in rust de mond gesloten en ligt de tong tegen het verhemelte en is er een goed evenwicht tussen de lip- en tongdruk. Slappe mond-musculatuur zorgt voor een openstaande mond en een laag liggende tong (afbeelding 10). Het evenwicht tussen lip- en tongdruk bepaalt de vorm van de kaken en de tandstand. Zo kunnen de boventanden door weinig lipdruk protruderen. Bij veel duimzuigers zien we dat de mond ook open staat wanneer ze niet zuigen. Behalve dat er een groter risico is op

trauma aan het bovenfront maken deze kinderen meestal een wat minder slimme indruk.

Mondademhaling

Uit onderzoek is bekend dat de meeste pasgeborenen in rust alleen door hun neus kunnen ademen. Bij ongeveer 6 maanden zou de mogelijkheid tot mondademhalen in rust beginnen. Vanaf die tijd kan dus het habitueel mondademhalen ontstaan. De meeste duimzuigende kinderen vallen duimzuigend in slaap. Bijna alle kinderen verliezen in de regel hun duim kort na het inslapen waarna de mond meestal open blijft staan en het habitueel mondademen begint. Overigens is het niet zo dat ieder kind met een open mond een mondademer is. Er zijn overigens wel anatomische afwijkingen die ervoor zorgen dat kinderen moeilijk of niet door hun neus kunnen ademen. Zeer grote neusamandelen kunnen de ademhaling door de neus bemoeilijken, waardoor kinderen wel door hun mond moeten ademen. Mondademhaling brengt een aantal nadelen met zich mee. Zo wordt niet alleen de lucht niet gefilterd, verwarmd en bevochtigd en is daarmee de kans op longinfecties groter, maar ook drogen neus-/keelamandelen uit met als gevolg keel-, neus- en oorontstekingen. Gevoelige en geïrriteerde slijmvliezen zijn in het algemeen ook veel vatbaarder voor neusverkoudheden en allergieën. Een verstopte neus is niet alleen hinderlijk, maar veroorzaakt ook een verminderde reuk (en smaak), snurken en neusspraak.

In een droge mond is doorgaans meer plak aanwezig, met een verhoogde kans op cariës. Forse gingivitis zien we wel bij het bovenfront. Uitdroging van de mond zorgt voor minder slikbewegingen. Normaal gesproken is dat zo'n 1500-2000

keer per dag. Bij het slikken gaat de buis van Eustachius even open, zodat vocht uit het oor en lucht in het oor kan komen. Gebeurt dit niet, dan hoopt zich vocht in de oren op met als gevolg oorontstekingen, verminderd gehoor, oorpijn en achterblijvende (taal)ontwikkeling. Buisjes zijn dan noodzakelijk. Ook dragen de ademhalingspijpen minder bij en kunnen kinderen een ingezakte houding krijgen met afhappende schouders. Bij volwassenen kan het ook consequenties hebben. Op latere leeftijd kan bij mondademhalers met een smalle en onregelmatige bovenkaak het neustussenschot, dat op het verhemelte rust, scheef gaan groeien met een mindere neuspassage tot gevolg. Een operatieve neustussenschotcorrectie is dan soms zelfs noodzakelijk.

De diagnose mondademhalen is bij een kind niet zo makkelijk. Stel daarom ook vragen. Loopt en zit het kind vaak met open mond? Slaapt het kind vaak met open mond? Eet het kind vaak met open mond? Zuigt hij op duim en vingers? Zo ja, stopt dit kort na het inslapen? Heeft hij een snuifgewoonte? Drinkt hij veel en vraagt hij 's nachts vaak om water? Wordt hij vaak wakker met een droge keel of met dorst? Zijn er moeilijkheden met zuigen, slikken, kauwen, of hebben deze zich ooit voorgedaan? Kijk naar het gezicht van het kind. Zijn er slappe, naar buiten gekrulde lippen, en smalle, slappe neusvleugels te zien? Is er sprake van gingivitis met gezwollen interdentaal papillen en zijn er afwijkingen in de tand- en kaakstand en een 'domme' gelaatsuitdrukking? Als tandarts is het makkelijk de neusademhaling te controleren. Houd het spiegeltje onder de neus van het kind: bij een correcte neusademhaling zal dit beslaan.

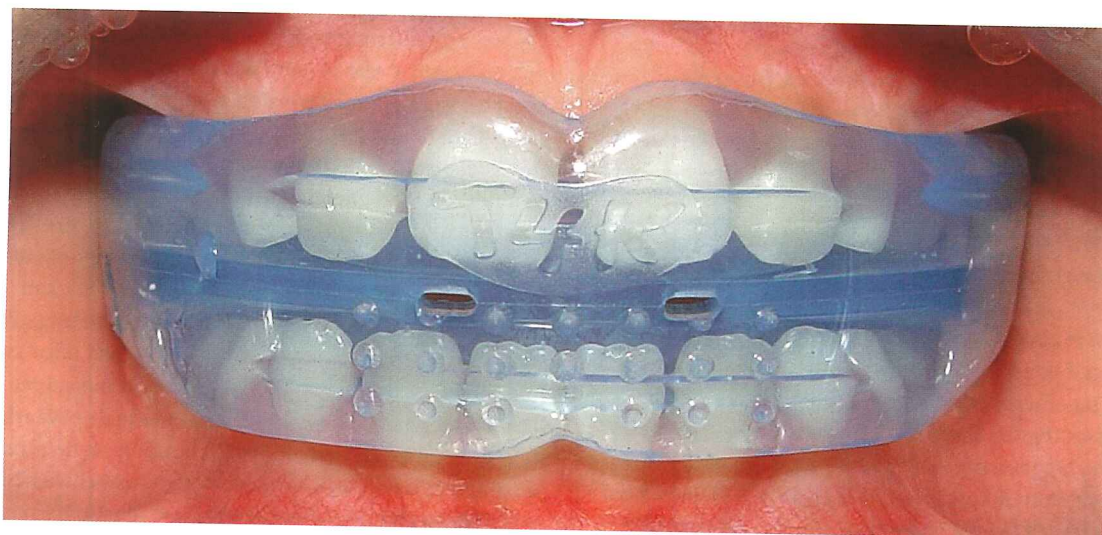
Bij halfjaarlijkse controles zijn het tandheelkundige zorgverleners die meestal als eersten afwijkend monddrag en afwijkingen in de ontwikkeling van het gebit zien. Besteed hier aandacht aan en bespreek het met ouders en kind. Er zijn in de praktijk overigens maar weinig ouders die duimen, het gebruik van een fopspeen of mondademhalen als een probleem beschouwen. Hoe eerder afwijkend monddrag wordt gesignaleerd en gestopt des te beter voor de ontwikkeling het gebit. Bovendien kost het afleren op jonge leeftijd meestal minder moeite dan wanneer het kind ouder is. Een verwijzing naar een logopedist, de professional met de meeste expertise

op het gebied van afwijkend monddrag, geeft vaak goede resultaten. Maar ook de tandarts kan een bijdrage leveren met advies of myofunctionele therapie met een trainer (afbeelding 11). Ouders kunnen zelf veel doen mits ze goed geadviseerd worden en gemotiveerd zijn. Cruciaal hierbij is het woord 'tijd'. Kinderen ander gedrag aanleren kost ouders meestal veel tijd en energie.

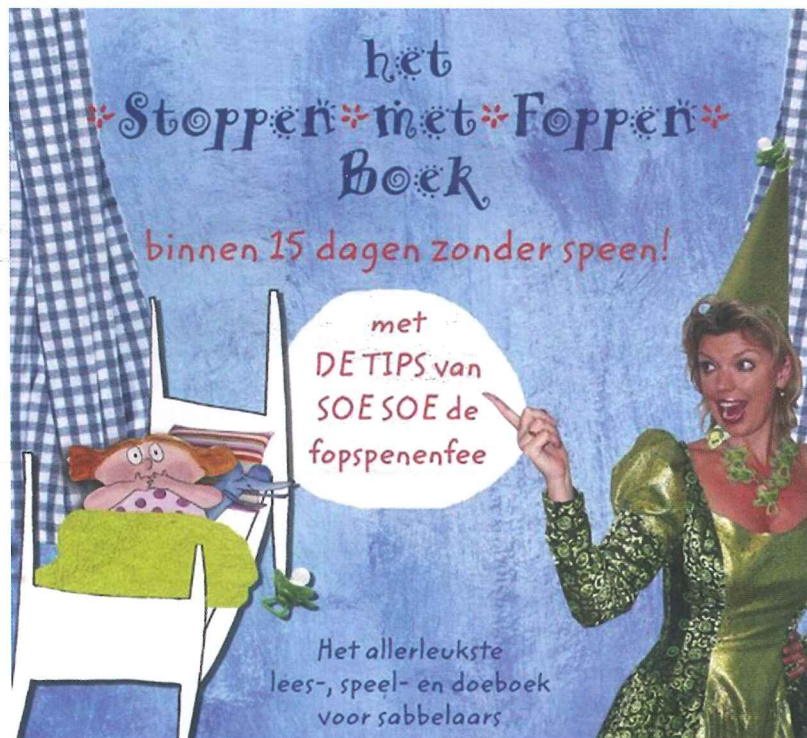Stoppen met de speen

Als er sprake is van een grote open beet en/of een infantiel slikpatroon is het verstandig met de fopspeen te stoppen. Hoe dat het makkelijkst gedaan kan worden is afhankelijk van de leeftijd en de mate van het gebruik van de speen. Als hele jonge kinderen de hele dag een fopspeen gewend zijn en deze wordt van het ene op het andere moment afgenomen, bestaat de kans dat ze overgaan op duimen. Belangrijk is dat er in ieder geval met eenvoudig taalgebruik uitleg aan het kind gegeven wordt dat er met de fopspeen gestopt moet worden en waarom. Ook is het handig een tijdstip aan te geven, bijvoorbeeld als het kind jarig is en weer een jaar 'groter' wordt. Dat kan een ouder doen door de fopspeen op enig moment niet meer te geven, maar ook kan dat door het geleidelijk afbouwen van speenmomenten. Als de fopspeen kapotgaat geen nieuwe meer kopen is ook een oplossing – als dit wel van tevoren is aangekondigd. Sommige ouders kiezen ervoor een deel van de fopspeen af te knippen. Of dat nu zo verstandig is valt te bezien. De rubber randen kunnen in dat geval scherp zijn en schade in de mond veroorzaken. Het kind zelf afscheid laten nemen van de fopspeen werkt meestal goed. Inleveren bij de tandarts in ruil voor een cadeautje, of in de schoen voor babypieten in de decembertijd zijn mogelijkheden. Ruilen voor een knuffel die mee in bed gaat is ook een oplossing, naast verhaaltjes die als essentie hebben dat spenen voor baby's zijn en niet voor grote, stoere kinderen. Als een kind niet wil slapen zonder fopspeen zullen ouders moeten investeren in tijd. Laat het kind net wat langer opblijven zodat het makkelijker in slaap valt, vertel een extra lang verhaal, maar ook wrijven over het ruggetje zijn 'trucs' die het gemis van de fopspeen verzachten.

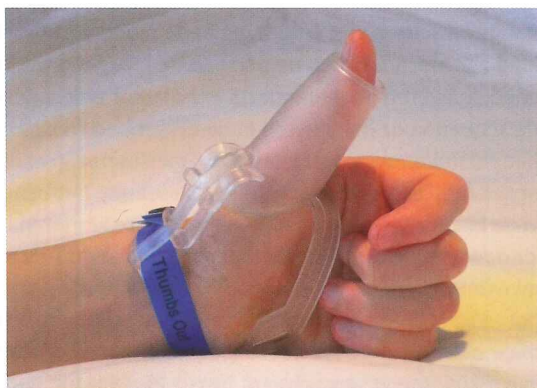Als we als tandarts de ouders tips geven: maak hun duidelijk dat ze standvastig moeten zijn. Toch maar weer de



Afb. 11 Trainer4kids bij myofunctionele therapie.



Afb. 12 Het Stoppen met Foppen Boek.



Afb. 13a-b Duimprotector om duimen af te leren.



fopspeen geven, maakt het steeds moeilijker met spenen op te houden. Tegenwoordig is er zelfs een 'Stoppen met Foppen-boek': een lees-, speel- en doeboek voor sabbelaars om binnen 15 dagen te stoppen. Verschillende ouders zijn er enthousiast over, maar de meeste ouders kennen het niet (afbeelding 12).

Stoppen met duimen

Om te stoppen met duimen is het handig eerst in kaart te brengen hoe vaak en wanneer het kind duimt. Aan de hand daarvan kan je als tandarts het beste informatie geven of verwijzen naar een logopedist. Een (advies)gesprek met ouder en kind ondersteund met schriftelijke tips en trics helpt bij de motivatie. Bedenk daarbij 'Belonen helpt beter dan straffen'. Op internet zijn tal van manieren te vinden hoe je duimen kunt stoppen. Middelen als een pleister met mosterd, Byte-x of bruine leukoplast werken meestal niet. Als kinderen willen duimen vinden ze wel een oplossing door

het ongemak te verwijderen of de vieze smaak te accepteren. Bij de tienvingermethode leer je het kind op alle vingers te zuigen, waarbij alle vingers worden afgeplakt behalve die waar op gezogen *mag* worden. Aangezien dat niet zo makkelijk gaat neemt het plezier op te duimen meestal af. Bij de *habit reversal method* (gewoonte-omkeringsmethode) train je kinderen bij de neiging tot duimen hun duim in de vuist te stoppen en dan de arm langs het lichaam te strekken. Beloon het kind na het tienmaal doen van deze oefening bijvoorbeeld met een stickertje op een beloningskaart. Ook kan je met het kind afspreken dat de televisie drie minuten uitgaat als er geduimd wordt (*time out method*). Afleiding door kinderen met hun handen iets te laten doen werkt misschien nog wel beter, evenals voor het slapen een verhaaltje waarbij ouders onder zachte druk een duim weghouden uit de mond. Inmiddels zijn er ook duimprotectors op de markt waarbij de duim wordt ingepakt met bijvoorbeeld een plastic harnasje (afbeelding 13a). Duimzuigen is dan niet meer goed mogelijk, omdat

het vacuüm in de mond wordt opgeheven. Een duim inpakken in een jasje kent vele vormen, maar die zie je in Nederland nauwelijks (afbeelding 13b). Je kunt het kind ook helpen met myofunctionele therapie met een trainer, waarbij de trainer gebruikt wordt voor het ontwikkelen van een juiste slik. Tegelijkertijd is er met de trainer in de mond geen plaats meer voor de duim (afbeelding 11).

Als je kinderen ziet met afwijkend monddrag dat de ontwikkeling van de kaak- en tandstand negatief beïnvloedt, is het

verstandig dit tijdig met ouders te bespreken. Weinig ouders zijn zich ervan bewust dat gecontinueerd duim- of vingerzuigen en het gebruik van een fopspeen bij kan dragen aan een overbeet of een open beet, een kruisbeet, een verhoogde kans op trauma en spraak- en gezondheidsproblemen. Onder het motto 'jong goed geleerd is oud gedaan' kunnen tandarts en logopedist door advies en therapie ouders helpen bij het afleren van schadelijk monddrag door hun kinderen. Gelukkig is in veel gevallen na het beëindigen van de gewoonte de verandering in het mondgebied nog reversibel.

X-PUZZEL

X-puzzel #5

Een 47-jarige man zonder relevante medische anamnese meldde zich bij de orthodontist voor het opstellen van een uitgebreid orthodontisch behandelplan. In dit plan moest een keuze gemaakt worden voor extractie 15 of 16. Een solo en een panorama-opname werden naar ons gestuurd voor overleg, met de vraag of aanvullend röntgenonderzoek nodig was.

Op de solo (afbeelding 1) van deze regio is een geïmpacteerde 15 zichtbaar. Daarbij bestaat een nauwe relatie met de 14 en 16, waarbij aan de mesiale zijde van de 16 cariës te zien is.

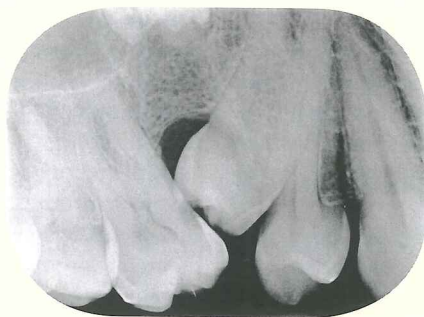Ter hoogte van de sinus maxillaris is een radio-opaciteit zichtbaar. Deze wordt beter zichtbaar op de panorama-opname die ten behoeve van het orthodontische behandelplan werd vervaardigd (afbeelding 2).

Onze vragen aan u zijn:

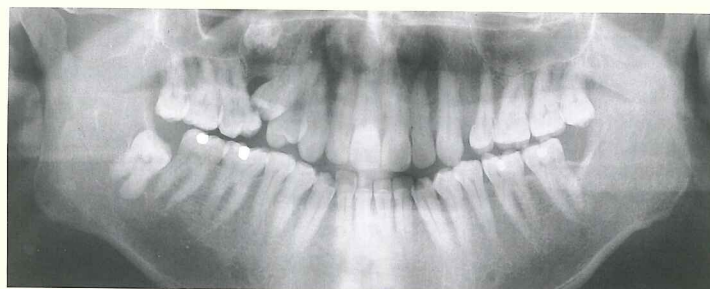- 1 Wat is uw diagnose aangaande de radio-opaciteit in de regio 15 ter hoogte van de sinus maxillaris?
- 2 Zou u aanvullend röntgenonderzoek doen? Zo ja welk?
- 3 Ziet u op de panorama-opname nog andere interessante zaken?

Vergelijk uw bevindingen met die van ons (zie pagina 64). Hebben we samen alle informatie uit de röntgenfoto's gehaald?

Frédérique San Giorgi
Reinier Hoogeveen
ACTA, afdeling Orale Radiologie



Afb. 1 De geïmpacteerde 15.



Afb. 2 Radio-opaciteit ter hoogte van de sinus maxillaris rechts.